

Manuel opératoire pour la chirurgie esthétique des paupières (blépharoplastie) avec la technique de radiofréquence

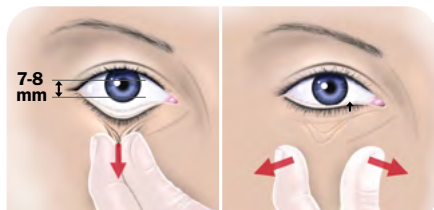


Fig. 1 : Test SNAP

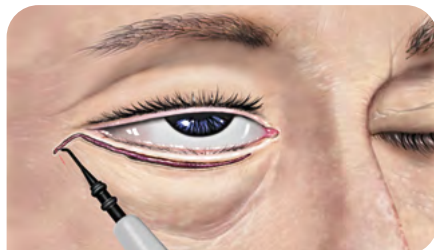


Fig. 2 : Incision cutanée à l'aide d'une ARROWtip™ électrode monopolaire de microdissection.

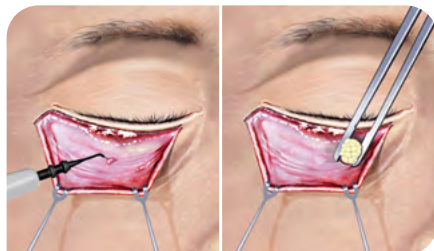


Fig. 3 : La peau est séparée du muscle orbiculaire.

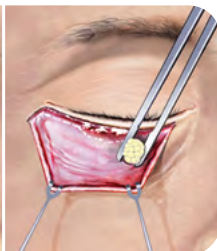


Fig. 4 : Suppression du tissu adipeux.

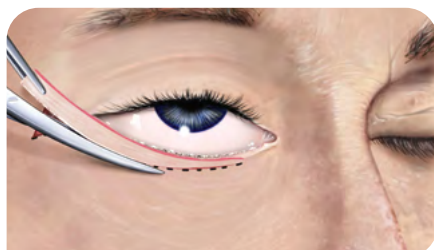


Fig. 5 : Quelques millimètres de peau sont excisés à titre subsidiaire, pour ce faire, le patient regarde vers le haut.

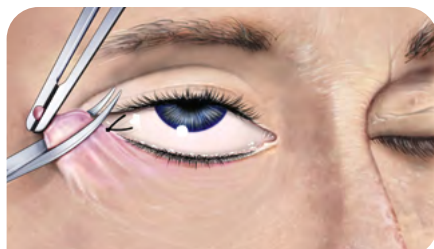


Fig. 6 : Pour finir, excision d'un petit triangle

Exclusion de responsabilité: Nos manuels sont rédigés en collaboration avec des sociétés médicales de divers domaines. Ils ne servent pas d'instruction de traitement et ne remplacent pas non plus le mode d'emploi des produits médicaux employés. Toute responsabilité est exclue quant au résultat du traitement si cette dernière excède la responsabilité légale du fabricant.

Indications/Contre-indications

La chirurgie plastique des paupières inférieures est réalisée davantage sous anesthésie locale. Outre la correction de l'excédent cutané/des rides, l'objectif est de supprimer le prolapsus de graisse orbitaire (« poches sous les yeux »). Trois compartiments graisseux apparaissent en général sur les paupières inférieures : un grand central, un petit temporal et un petit médial. Chez les patients âgés, les compartiments fusionnent la plupart du temps et ne peuvent donc pas toujours être distingués les uns des autres. Des vaisseaux sanguins relativement gros traversent le tissu adipeux et doivent être soigneusement coagulés pendant l'intervention afin d'éviter un saignement indésirable.

Préparation du patient

Il est essentiel d'assurer que la cornée soit correctement protégée. Lors de la planification de la plastie des paupières inférieures, il convient d'accorder une attention particulière à la situation fonctionnelle des paupières inférieures. La paupière inférieure doit être en contact avec le globe oculaire avec une certaine résistance. Dans le cas contraire, il existe un risque de formation d'un ectropion déjà lors d'une résection cutanée minimale qui peut engendrer une complication extrêmement désagréable. Avant l'intervention, il convient en conséquence de s'assurer si le bord de la paupière inférieure possède une élasticité suffisante (p. ex. test SNAP Fig. 1), afin de minimiser le risque d'un ectropion. Pour la même raison, la résection cutanée à effectuer doit être dosée avec précaution. **Test SNAP:** La paupière inférieure est séparée du globe oculaire puis relâchée. Elle doit immédiatement reprendre sa position et à nouveau être totalement en contact avec le globe oculaire au plus tard en l'espace d'une seconde. Si tel n'est pas le cas, une prudence extrême s'impose lors de la plastie des paupières inférieures.

Réalisation de l'intervention

L'incision cutanée est effectuée à l'aide d'une ARROWtip™ électrode monopolaire de microdissection courte (p. ex. réf. 36 44 21) directement sous les cils dans la direction médiale, à hauteur du point lacrymal et s'étend latéralement vers le bas vers un pli de la peau (Fig. 2). L'ARROWtip™ doit glisser totalement sans résistance à travers le tissu. Pour ce faire, les cils doivent être maintenus écartés. Il est possible, le cas échéant, de former tout d'abord avec une paire de ciseaux un tunnel sous-cutané à partir de la face latérale qui est ensuite séparé. La peau est ensuite séparée du muscle orbiculaire (technique du lambeau cutané, Fig. 3). Il convient, ce faisant, de veiller à ne pas trop préparer la peau dans la direction caudale afin ne pas provoquer des contractures cicatricielles incontrôlées. Si, pour des raisons esthétiques, la peau doit être préparée plus loin dans le sens caudal, il convient de privilégier la technique du lambeau cutané-musculaire. Le muscle orbiculaire est incisé 10 mm en-dessous du bord de la paupière et le septum fait l'objet d'une préparation orbitaire. Tout saignement doit être coagulé afin de ne provoquer aucun hématome dans la zone préseptale. Si un prolapsus graisseux a été diagnostiqué avant l'intervention, il convient – en exerçant une petite pression sur le globe oculaire – d'enlever le tissu adipeux faisant saillie après ouverture du septum orbitaire, p. ex. avec des petits ciseaux (Fig. 4), après avoir préalablement coagulé soigneusement tous les vaisseaux de manière bipolaire p. ex. réf. 78 01 48SG). Le cas échéant, une excision prudente du muscle peut être réalisée et, aux fins de la protection contre un ectropion, le muscle orbiculaire peut être fixé latéralement sur le rebord orbitaire. L'excédent de peau est ensuite reséqué très soigneusement. Pour ce faire, il est demandé au patient de regarder vers le haut et d'ouvrir la bouche (Fig. 5). Après une hémostase subtile, la peau est refermée avec une suture intradermique avec un fil monofilament 6-0.



Fig. 7 : ARROWtip™ électrode monopolaire de microdissection à usage unique (réf. 36 44 21)



Fig. 8 : SuperGliss® non-stick pince bipolaire (réf. 78 01 48SG)

Traitement post-opératoire

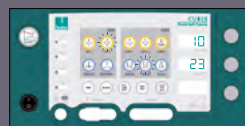Après l'opération, le patient doit, dans la mesure du possible, être allongé à plat pendant plusieurs heures et, afin d'éviter les œdèmes et les hématomes, le champ opératoire doit être refroidi pendant 15 minutes par heure avec des blocs réfrigérants.

Réglage* du CURIS® générateur de radiofréquence 4 MHz (réf.: 36 01 00-01)

Valable pour le CURIS® avec l'étiquette orange



Première incision cutanée avec l'ARROWtip™: Monopolar CUT 1, Puissance: 10 à 20 watts
Préparation de la peau avec l'ARROWtip™: Monopolar CUT 2, Puissance: 15 à 20 watts
SuperGliss®: PRECISE, Puissance: 23 watts



Autres accessoires voir au verso.

Première incision cutanée avec l'ARROWtip™: Monopolar CUT 1, Puissance: 30 à 46 watts
Préparation de la peau avec l'ARROWtip™: Monopolar CUT 2, Puissance: 20 à 40 watts
SuperGliss®: PRECISE, Puissance: 23 watts



Autres accessoires voir au verso.

* Commencez toujours par les réglages les plus bas pour obtenir les effets souhaités. Si nécessaire, augmentez progressivement les réglages jusqu'à l'obtention de l'effet souhaité. Cela peut même être 50 watts ou plus. Les réglages peuvent différer d'un patient à l'autre et doivent être ajustés en conséquence.

Veuillez noter que ceci ne représente pas une instruction thérapeutique détaillée.

Produits recommandés pour cette intervention



SuperGliss® non-stick pince bipolaire

134° C
autoclavable

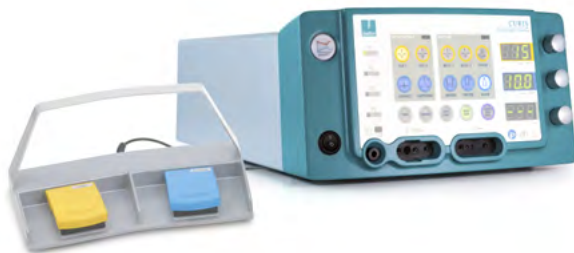

quant.	réf.	déscription
1	78 01 48 SG	SuperGliss® non-stick pince bipolaire, longueur totale: 14,5 cm, pointe: 0,7 mm



ARROWtip™ électrode monopolaire de microdissection

quant.	réf.	déscription
10	36 44 21	ARROWtip™ électrodes monopolaires de microdissection à usage unique longueur totale: 53 mm



CURIS® générateur de radiofréquence 4 MHz
Équipement de base

quant.	réf.	déscription
1	36 01 00-01	CURIS® générateur de radiofréquence 4 MHz (y compris cordon d'alimentation, mode d'emploi, rapport de test)
1	36 01 10	Commande au pied à deux pédales CURIS®, longueur de câble 4 m
1	37 01 54L	Câble bipolaire CURIS®, longueur 3 m
1	36 07 04	Manche monopolaire, Ø 2,4 mm, longueur du câble 3 m
1	36 02 38	Câble de raccordement pour plaques neutres à usage unique, longueur 3 m

Plaques neutres disponibles :

1 (x100)	29 00-5	Plaques neutres à usage unique, divisées, pour adultes et enfants, 20 x 5 unités
1 (x50)	95 80 04	Plaques neutres à usage unique, divisées, pour adultes, 10 x 5 unités
1 (x50)	95 80 05	Plaques neutres à usage unique, divisées, pour enfants, 10 x 5 unités
1	36 02 26	Plaque neutre silicone (petite) avec câble (4 m), réutilisable



La disponibilité des produits dépend de dispositions réglementaires dans différents marchés et peut donc varier.
Les mesures de longueurs servent de repères et peuvent différer.



PRECISION ELECTROSURGERY
Made in Germany

SUTTER MEDIZINTECHNIK GMBH

TULLASTRASSE 87 · 79108 FREIBURG/GERMANY
TEL. +49(0)761-51551-0 · FAX +49(0)761-51551-30
WWW.SUTTER-MED.COM · INFO@SUTTER-MED.DE